


Presentaciones inusuales de metástasis en relación a ginecología oncológica

Carmen Maria Suarez¹ , Alirio Mijares Briñez¹ , Betania Maria Cabrita¹ , Diosisio Diaz Padilla¹ , Diana Perez¹ , Gabriela Alejandra Marcano¹ .

Resumen

El cáncer ginecológico se encuentra entre las primeras causas de muerte a nivel mundial, sin embargo, los avances en la medicina han condicionado un aumento en la supervivencia de estos pacientes y en consecuencia mayor incidencia de enfermedad metastásica. Se realizó una revisión exhaustiva de 9900 historias de la consulta de ginecología oncológica del centro médico docente La Trinidad y del instituto médico La Floresta entre el año 2000-2020 y se encontraron 4 pacientes: primario cuello uterino con metástasis hepática, primario de colon con metástasis a cuello uterino, primario de cuello uterino con metástasis en ganglio supraclavicular derecho, primario de ovario con metástasis a mama. Son condiciones que cada vez son más frecuentes en la población y se necesita de un equipo multidisciplinario para garantizar un buen pronóstico.

Palabras clave: Metástasis inusual, Cáncer primario cuello uterino, Cáncer primario de ovárica, Cáncer primario colon.

Unusual presentations of metastases in relation to gynecological oncology

Abstract

Gynecological cancer is among the leading causes of death worldwide, however, advances in medicine have led to an increase in the survival of these patients and consequently a higher incidence of metastatic disease. An exhaustive review of 9900 histories of oncological gynecology consultation of the medical teaching center "La Trinidad Medical Teaching Center", "La Floresta Medical Institute" 2000-2020 was carried out and 4 patients were found: primary cervix with liver, primary colon with metastasis to the cervix, primary cervix with metastasis in the right supraclavicular lymph node, primary ovary with metastasis to the breast. These conditions are becoming more and more frequent in the population and a multidisciplinary team is needed to guarantee a good prognosis.

Keywords: Unusual metastasis, Primary cervical cancer, Primary ovarian cancer, Primary colon cancer.

Introducción

La mejora en la supervivencia de los pacientes con cáncer ginecológico aunado al aumento de la expectativa de vida en nuestros países, ha dado lugar a una mayor incidencia de enfermedad metastásica en sitios poco usuales¹⁻⁴. Las metástasis a distancia son la causa más frecuente de muerte entre los pacientes con tumores malignos conocidos⁵⁻⁷. Los tumores primarios que con mayor frecuencia produjeron metástasis a

distancia en nuestra revisión fueron de Ovario y cuello uterino. Los criterios que se tuvieron en cuenta para documentar estas neoplasias como metastásicas fueron: a) tumor primario conocido corroborado histológicamente, b) la lesión secundaria debía ser histológicamente idéntica al primario, y c) excluir la posibilidad de extensión directa del tumor primario; con los criterios antes mencionados, las rutas de diseminación principalmente estuvieron dadas por vía hemato-linfoide en nuestra revisión.

¹Cirugía Ginecología Oncológica, Centro Médico Docente La Trinidad.

Autor Correspondiente: Betania Maria Cabrita, e-mail: betaniacabrita@gmail.com

Recibido: 03/10/24 - Aceptado: 28/01/2024

Caso Clínico N°1

Primario cuello uterino con metástasis hepática.

Paciente femenino de 51 años, con diagnóstico de ADC de cuello uterino ST IIIB en 6ta sesión de RT y primera de QT, que acude a centro médico de su localidad presentando anuria de 3 días de evolución. Al examen físico se advierte abdomen distendido a expensas de ascitis y lesión ocupante de espacio en hipogastrio. Se advierte edema grado III en miembros inferiores. Al tacto vaginal se palpa lesión de cuello uterino que se extiende a tercio inferior de vagina con invasión parametrial bilateral. Se realiza estudio de imágenes tipo tomografía de tórax abdomen y pelvis con contraste, evidenciando múltiples lesiones ocupantes de espacio en el parénquima hepático y pulmonar. Con dilatación del sistema pielocalicial. La paciente ameritó realizar de emergencia nefrostomía percutánea bilateral con

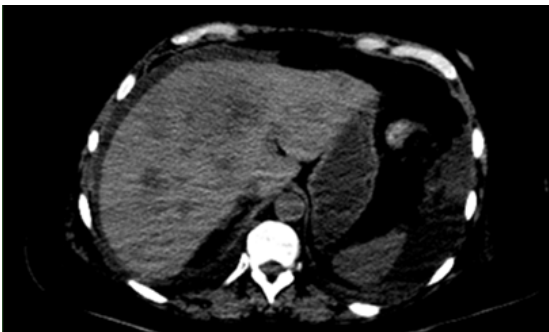


Figura 1. Caso clínico 1: imagen en la que se evidencian imágenes típicas de metástasis hepáticas.

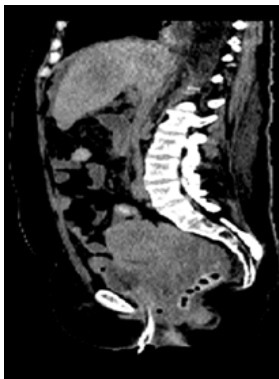

Figura 2. Caso clínico 1: Imagen donde se evidencia tumor ginecológico de gran tamaño. Note las metástasis hepáticas.

resolución progresiva de la insuficiencia renal y es dada de alta a los 5 días para seguir cumpliendo su tratamiento oncológico. Acude a primer control a las 2 semanas encontrándose en buenas condiciones generales.

Caso Clínico N°2

Primario de colon con metástasis a cuello uterino.

Paciente femenino de 25 años, quien acudió a centro médico de su localidad presentando historia clínica compatible con obstrucción intestinal de 72hrs de evolución, la paciente fue llevada a quirófano ameritando colectomía izquierda laparoscópica. Biopsia reporta ADC de colon sigmoides e inicia tratamiento oncológico. 3 meses después acude nuevamente a la emergencia presentando la misma sintomatología de obstrucción intestinal. Al examen físico ginecológico se palpa gran tumor de cuello uterino. Se realiza endoscopia digestiva inferior evidenciando estreches maligna de la anastomosis colorrectal; por lo que es llevada a mesa operatoria, donde se evidencia tumor de colon sigmoides de 5m se indicó la realización de una colectomía izquierda previamente, tumor de cuello uterino de 8cm de diámetro, metástasis peritoneales, por lo que se realiza colectomía izquierda+ colostomía terminal + histerectomía radical. La paciente evoluciona satisfactoriamente sin embargo se complica con infección de sitio operatorio prolongando la estancia hospitalaria. Es dada de alta y 4 meses después acude a emergencias nuevamente presentando clínica de obstrucción intestinal que no resuelve con tratamiento médico por lo que nuevamente es llevada a mesa quirúrgica encontrando TU en yeyuno y gran dilatación de asas delgadas proximal a la obstrucción; ameritando resección de asas delgadas y anastomosis. Evoluciona satisfactoriamente y es dada de alta. Sin embargo, a los 8 días reingresa con intolerancia a la vía oral y vómitos tempranos, se realiza endoscopia digestiva superior con enteroscopia evidenciando compresión extrínseca en yeyuno proximal que impide el paso del instrumento. Persiste la intolerancia a la vía oral y los vómitos a pesar del tratamiento médico, entra en shock refractario y fallece a las 48 hrs.

Caso Clínico N°3

Primario de cuello uterino con metástasis en ganglio supraclavicular derecho.

Paciente de 58 años de edad quien acude en marzo de 2020 a nuestra consulta posterior a tratamiento oncológico Quimiorradioterapia concurrente + radioterapia por presentar adenocarcinoma de cuello uterino estadio IIB. Antecedentes: menarquia 15 años; IV gesta IV paras, se toma muestra para citología de cuello uterino que reporta signos de malignidad, al examen físico sin evidencia de malignidad, vagina sin atipias colposcópicas, parametrios libres. Se discute caso con oncología médica y radioterapia, planteándose y realizándose histerectomía tipo 2; en junio de este año refiere tos seca se indica control tomográfico que reporta 4 ganglios sospechosos de infiltración secundaria a nivel de mediastino y fosa supraclavicular derecha de aspecto infiltrativo por lo que se indica toma de muestra para biopsia que reporta metastásico de adenocarcinoma.

Caso Clínico N°4

Primario de ovario con metástasis a mama.

Paciente de 56 años de edad, hipertensa conocida quien refiere inicio de enfermedad actual 4 meses previos a su ingreso, caracterizada por molestias abdominales difusas, gases, dolor intermitente en hemiabdomen inferior, cambio del patrón evacuatorio con tendencia a estreñimiento y aumento de la circunferencia abdominal por lo que acude a esta institución Centro Medico Docente la Trinidad se realiza ecografía abdominal se evidencia hidronefrosis grado III izquierda, se decide intervención quirúrgica por equipo de urología para colocación de catéter doble J unilateral y por cirugía oncológica ginecológica cuyos hallazgos fueron 500 cc de líquido ascítico, enfermedad peritoneal y lesión de ovario izquierdo de aproximadamente 7 cm friable de bordes irregulares; se toman muestras para estudios

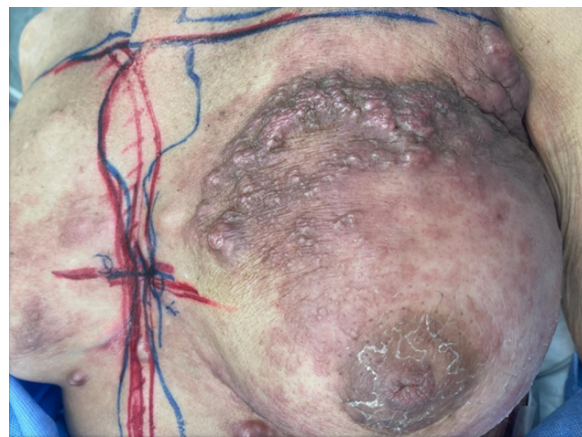

Figura 3. Caso clínico 4: Note la enfermedad axilar con invasión a mama. Se evidencia marcaciones del equipo de radioterapia.

anatomopatológicos que reporta carcinoma seroso de alto grado. Se cataloga como estadio III no quirúrgico por lo que se incluye en protocolo de cirugía de intervalo. Es referida a oncología médica donde recibe 6 ciclos de quimioterapia a base de carboplatino + paclitaxel. Se realiza cirugía de intervalo luego de culminar los ciclos de quimioterapia donde se realiza citorreducción óptima. Continúa con controles ambulatorios y 8 meses después al examen físico se palpa adenopatía axilar izquierda, se evidencia mama izquierda con cambios de coloración en la piel, retracción mamaria a la palpación cambios de consistencia de mama izquierda, se solicita paraclínico donde se observa elevación de los niveles de CA-125. Es evaluada por oncología médica quien indica estudio CT-PET obteniéndose imágenes metabólicamente activas en axila y mama izquierda, y sugieren toma de biopsia de ganglios axilar izquierda. Se realiza biopsia escisional de ganglio axilar francamente patológico macroscópicamente. Reporte histopatológico: carcinoma metastásico en ganglio izquierdo con invasión a mama izquierda, inmunohistoquímica: pax8 +, receptores de estrógenos+. Resultado: hallazgo compatible con carcinoma metastásico de primario de ovario. En vista de estos hallazgos es referida al servicio de radioterapia el cual indica iniciar 30 secciones de radioterapia.

Discusión

El diagnóstico de metástasis inusuales debe ser considerado en todas las pacientes cuando presentan algún tipo de cáncer ginecológico, ya que esta condición es cada vez más frecuente; la razón es que posiblemente se asocie a mayor supervivencia y mejores métodos diagnósticos disponibles. Por lo es necesario enfocarse en la realización de una historia clínica completa, un examen físico ginecológico exhaustivo, y solicitar los estudios de extensión pertinentes.

La presencia de metástasis inusuales es un cuadro clínico desafiante que requiere un enfoque multidisciplinario para garantizar el tratamiento adecuado, y para conocer el pronóstico del paciente.

Promover el registro de casos de metástasis inusuales en cáncer ginecológico en Venezuela permitirá investigar y comparar las conductas utilizadas y así realizar un protocolo eficaz para las pacientes.

Conflicto de interés

Los autores declaran que no existe ningún conflicto de interés en el presente trabajo de investigación.

Referencias

1. Ares C, Boccoli L, Pablo G, Roogi S, Santesteban L, Strasser I. Cáncer sincrónico de endometrio y ovario a propósito de un caso. *HECA*. 2019;4(2019):55–7.
2. Boaventura C, Scarpinetti J, Bego G, Vieira A, Chojniak R, Rezende S, et al. Cáncer ginecológico sincrónico y uso de imágenes para diagnóstico. *Rev Assoc Bras*. 2016;62(2016):116–9.
3. Castro B, Ortega I, De Santiago J, Hernandez A. Cáncer sincrónico: neoplasias ginecológicas concurrentes de cuello, ovario y trompa. *Revista chilena de gine*. 2011;76(2011):417–9.
4. Gutierrez L, de los Reyes J R, Pareja M, García J. Tumores triples sincrónico a propósito de un caso. *academia mexicana de cirugía*. 2016;84(2016):69–71.
5. Tong S-Y, Lee Y-S, Park J-S, Bae S-N, Lee J-M, Namkoong S-E. Clinical analysis of synchronous primary neoplasms of the female reproductive tract. *Eur J Obstet Gynecol Reprod Biol* [Internet]. 2008;136(1):78–82. Disponible en: <http://dx.doi.org/10.1016/j.ejogrb.2006.09.010>.
6. Ulbright TM, Roth LM. Metastatic and independent cancers of the endometrium and ovary: A clinicopathologic study of 34 cases. *Hum Pathol* [Internet]. 1985;16(1):28–34. Disponible en: [http://dx.doi.org/10.1016/s0046-8177\(85\)80210-0](http://dx.doi.org/10.1016/s0046-8177(85)80210-0).
7. Németh Z, Czigler J, Iván L, Ujpál M, Barabás J, Szabó G. Quadruple cancer, including triple cancers in the head and neck region. *Neoplasma*. 2002;49(6):412–4.